CASO Nº	
Título	Traumatismo abdominal cerrado: Hernia traumática de pared abdominal asociada a cinturón de seguridad.
Autores	C. Martínez Gamarra, M. Oñate Miranda, C. Utrilla Contreras, A. Verón Sánchez, A. Díez Tascón, M. Martí Gracia.
Centro	Hospital Universitario La Paz

Desarrollo del Caso

1. Contexto clínico que motiva la exploración o exploraciones de imagen.

Mujer de 40 años. Accidente de tráfico de alta energía. Era acompañante y tenia cinturón de seguridad. Ingresa con ventilación mecánica, Glasgow 8 e hipotensa.

2. Hallazgos iniciales de las pruebas de imagen y diagnóstico de presunción.

Neumotórax bilateral, contusión pulmonar, contusión del meso, hematoma adrenal derecho, retroperitoneal, presacro y en psoas. Hematoma subcutáneo en FII. Fx. de pelvis, costillas y apófisis transversas lumbares.

IMAGEN

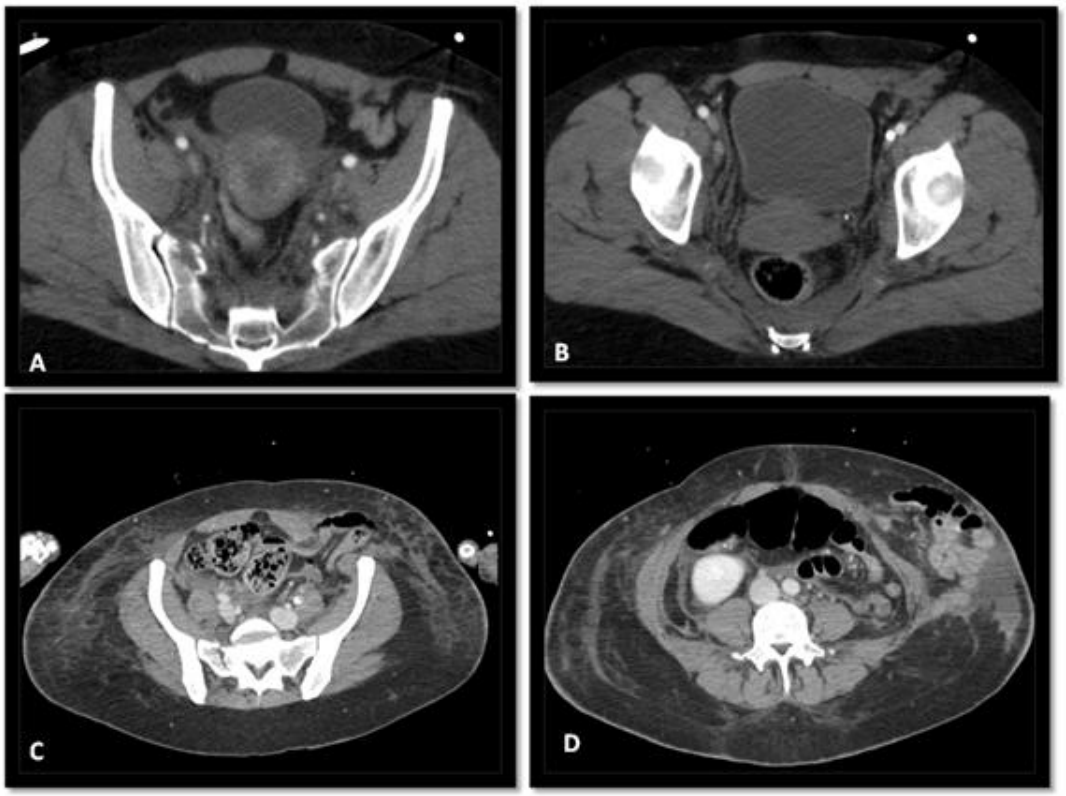

Fig. A y B: (TC inicial en urgencias) Solución de continuidad entre el borde lateral del recto izquierdo, que compromete al peritoneo, sin sobrepasar el plano subcutáneo, con pequeño hematoma. En el informe inicial sólo se reseñó el hematoma en FII.
Fig. C y D (TC realizado 4 días después por distensión abdominal y dolor, con palpación de masa). Solución de continuidad de aprox. 7 cm en el peritoneo a través de la cual protruyen asas de delgado.

2. **Relectura del caso.**

Ingreso a UCI con ventilación mecánica. Al 4º día distensión abdominal, dolor y masa en FII. Hallazgos del nuevo TC: Herniación de asas a través de defecto entre las fascias del oblicuo y transverso con el recto con extensión a ingle. La paciente fue operada ese día.

3. **Reflexión docente.**

Los Tx. abdominales cerrados causan lesión de vísceras y hueso con más frecuencia que de pared, ya que su elasticidad amortigua el golpe. En ciertos casos el aumento de presión es tal que rompe los músculos de la pared, con herniación en sus puntos más débiles. Esta complicación es más usual en golpe contra manillar de bicicleta y accidentes con cinturón de seguridad. Cualquier factor que aumente la presión intraabdominal puede empeorar estas lesiones. En este caso, fue la ventilación.

4. Conclusión.

Conocer el mecanismo de trauma es vital para buscar lesiones y anticipar complicaciones. La revisión del caso nos enseñó que además de las fx. y lesiones viscerales, esta paciente presentó una hernia traumática de pared, típicamente asociada a cinturón de seguridad, en la que la ventilación mecánica fue desencadenante.

Bibliografí

1. Singal R, Dalal U, Dalal AK, et al. Traumatic anterior abdominal wall hernia:

   A report of three rare cases. *Journal of Emergencies, Trauma and Shock.*

   2011;4(1):142-145. doi:10.4103/0974-2700.76832.

2. Chen HY1, Sheu MH, Tseng LM. Bicycle-handlebar hernia: a rare traumatic abdominal wall hernia. J Chin Med Assoc. 2005 Jun;68(6):283-5.

3. Aguirre, D. A., Santosa, A. C., Casola, G., & Sirlin, C. B. (2005). Abdominal Wall Hernias: Imaging Features, Complications, and Diagnostic Pitfalls at Multi–Detector Row CT
   1. Radiographics, 25(6), 1501-1520.

4. Damschen, D. D., Landercasper, J., Cogbill, T. H., & Stolee, R. T. (1994). Acute traumatic abdominal hernia: case reports. Journal of Trauma and Acute Care Surgery, 36(2), 273-276