CASO Nº	
Título	Disección aórtica en una paciente con Síndrome de Turner
Autores	Casanovas Feliu, Eva; Romero Batista, Iliana; Ambit Capdevila, Silvia De Lazaro y De Molina, Susana.
Centro	Hospital General Universitario de Castellón

Desarrollo del Caso

1. Contexto clínico que motiva la exploración o exploraciones de imagen.

Mujer de 25 años con Síndrome de Turner, que una hora antes inicia dolor torácico qu desciende a zona lumbar y seguidamente pérdida de fuerza y sensibilidad en MID Normotensa. Pulso femoral derecho no palpable. MID frío, sin fuerza ni sensibilidad.

2. Hallazgos iniciales de las pruebas de imagen y diagnóstico de presunción.

Rx simple de tórax: Ensanchamiento del mediastino superior.

ANGIOTAC: Aneurisma disecante tipo A de Stanford, de 45mm en eje transverso , qu se extiende hasta arteria iliaca común derecha proximal y ambas arterias carótida comunes. Se visualizan dos arterias renales derechas, la principal nace de la luz fals ocasionando isquemia renal del territorio irrigado por esta, y arteria polar inferio permeable. Resto de la vascularización con orígen en la luz verdadera. No derram pericárdico.

Diagnóstico de presunción: Aneurisma disecante tipo A de Stanford con extensión hast arteria iliaca común derecha y ambas carótidas.

IMAGEN

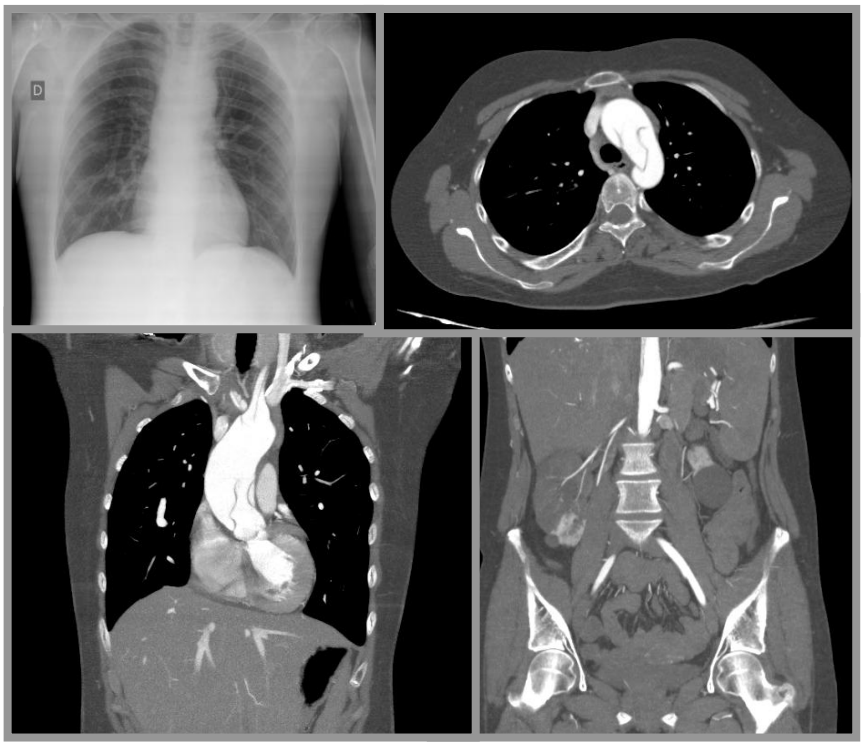

3. Relectura del caso.

Con el diagnóstico inicial se traslada a nuestro hospital de referencia en patologí vascular, donde se realiza intervención con colocación de 2 troncos y cánul supracoronaria. En TC craneal, hallazgo casual de Síndrome de Dandy Walker, sin otro hallazgos a reseñar. Buena evolución clínica de la paciente, con la única secuela residua de hemiparesia derecha.

4. Reflexión docente.

Ante un paciente con Síndrome de Turner y clínica de Síndrome aórtico agudo, e importante descartar disección aórtica por asociación de estas patologías. La técnic diagnóstica urgente con mayor rentabilidad diagnostica es el ANGIOTAC de aorta.

5. Conclusión.

Aneurisma disecante tipo A de Stanford en paciente con Síndrome de Turner.

Bibliografía

Prachi P. Agarwal, Aamer Chughtai et al (2009). Multidetector CT of Thoracic Aortic Aneurysms. Rev RadioGraphics, Vol. 29: 537–552, 10.1148/rg.292075080

Jesús A Perea Egido, José Rico Blázquez et al (1999). Dilatación y disección aórtica en un paciente con síndrome de Turner. Rev Esp Cardiol. 1999;52:451-3. - Vol. 52 Núm.6.