ACIERTOS Y ERRORES EN RADIOLOGIA DE URGENCIAS

CASO Nº	219
Título	LESIONES INADVERTIDAS EN UN TRAUMATISMO PENETRANTE
Autores	*L F Rodríguez Gijón, A M Morales Vargas, A Martín Díaz, V Muley Luelmo, A Díez Tascón, M Martí de Gracia*
Centro	HOSPITAL UNIVERSITARIO LA PAZ

Desarrollo del Caso

1. **Contexto clínico que motiva la exploración o exploraciones de imagen.**

Varón de 35 años traído a Urgencias por heridas con arma blanca, una de ellas en flanco izquierdo de 5 cm. Estable hemodinámicamente.

2. Hallazgos iniciales de las pruebas de imagen y diagnóstico de presunción.

Se realiza TC tóraco-abdómino-pélvico tras la administración intravenosa de contraste con protocolo de doble inyección en el que se observa herida en pared costal inferior derecha con neumotórax y pared abdominal de flanco izquierdo, sin signos de penetración intraabdominal en el estudio actual (ausencia de neumoperitoneo, trabeculación de la grasa, colecciones, ni líquido libre).

A las 12 horas se realiza otro TC tóraco-abdómino-pélvico por distensión abdominal con el mismo protocolo de inyección de contraste, que por problemas técnicos se adquirió en una fase más tardía observándose:

- Extravasado de contraste perirrenal y periureteral izquierdo por rotura ureteral.
- Neumoperitoneo y líquido libre en pelvis de 18 UH por probable perforación intestinal sin identificar el punto.

ACIERTOS Y ERRORES EN RADIOLOGIA DE URGENCIAS

IMAGEN

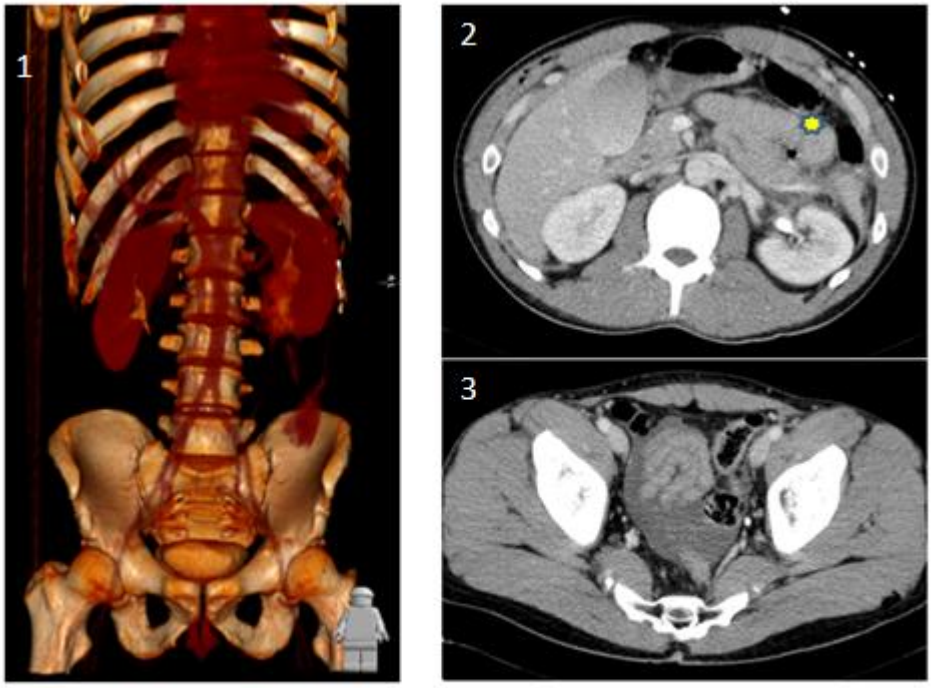

Imagen 1. Reconstrucción en 3D. Se identifica el extravasado de contraste en espacio perirrenal y periureteral izquierdo. **Imagen 2.** Engrosamiento parietal concéntrico de asas intestinales en flanco izquierdo con burbuja de aire extraluminal (asterisco). **Imagen 3.** Líquido libre en pelvis de 18 UH.

3. **Relectura del caso.**

El paciente fue intervenido quirúrgicamente, encontrándose perforaciones a nivel de yeyuno proximal y una lesión en uréter proximal izquierdo.
Se revisaron las imágenes del primer TC encontrando únicamente un asa de yeyuno con un engrosamiento parietal concéntrico focal.

4. Reflexión docente.

Las lesiones intestinales pueden pasar desapercibidas en un primer momento constituyendo fuente de errores o de diagnóstico tardío.
La presencia de pequeñas cantidades de líquido no explicables por lesión de

víscera maciza, la trabeculación de la grasa o el engrosamiento focal de la pared constituyen un signo de alerta de una posible lesión intestinal.
Por otra parte la trayectoria del traumatismo alcanzado el uréter, aunque no fue evidente tampoco en el primer estudio, obliga necesariamente a descartar lesión intestinal.

5. Conclusión.

La TC es la prueba de elección para el diagnóstico de las lesiones intestinales en pacientes con traumatismo abdominal. Cuando sólo se detectan signos inespecíficos como engrosamiento focal parietal intestinal, neumoperitoneo o líquido intraabdominal, se debe correlacionar con la clínica y la trayectoria de la herida.

Bibliografía

- Brofman N, Atri M, Epid D, Hanson JM, Grinblat L, Chughtai T, Brenneman F. Evaluation of Bowel and Mesenteric Blunt Trauma with Multidetector CT. RadioGraphics. 2006; 26:1119 –1131.
- Brody, JM, Leighton DB, Murphy BL, Abbott GF, Vaccaro JP, Jagminas L, Cioffi WG. CT of Blunt Trauma Bowel and Mesenteric Injury: Typical Findings and Pitfalls in Diagnosis. RadioGraphics. 2000; 20:1525–1536.