ACIERTOS Y ERRORES EN RADIOLOGIA DE URGENCIAS

CASO Nº	179
Título	Politraumatismos y ensanchamiento mediastínico.
Autores	S. Bonilla Saborido, O. Lushchenkova Rochniak, PG Murazzo Vasquez, J. Palmer Sancho, J. Llauger Rosselló.
Centro	Hospital de la Santa Creu y de Sant Pau, Barcelona.

Desarrollo del Caso

1. **Contexto clínico que motiva la exploración o exploraciones de imagen.**

Politraumatizado varón de 42 años traído por el SEM por choque frontal moto-coche. En paciente llegó intubado y presentaba una pelvis inestable y la radiografía de tórax mostró ensanchamiento mediastínico.

2. **Hallazgos iniciales de las pruebas de imagen y diagnóstico de presunción.**

TC reveló rotura aórtica torácica asociado a hemotórax y hematoma periaórtico junto a fuga de contraste. Presentó múltiples fracturas.

ACIERTOS Y ERRORES EN RADIOLOGIA DE URGENCIAS

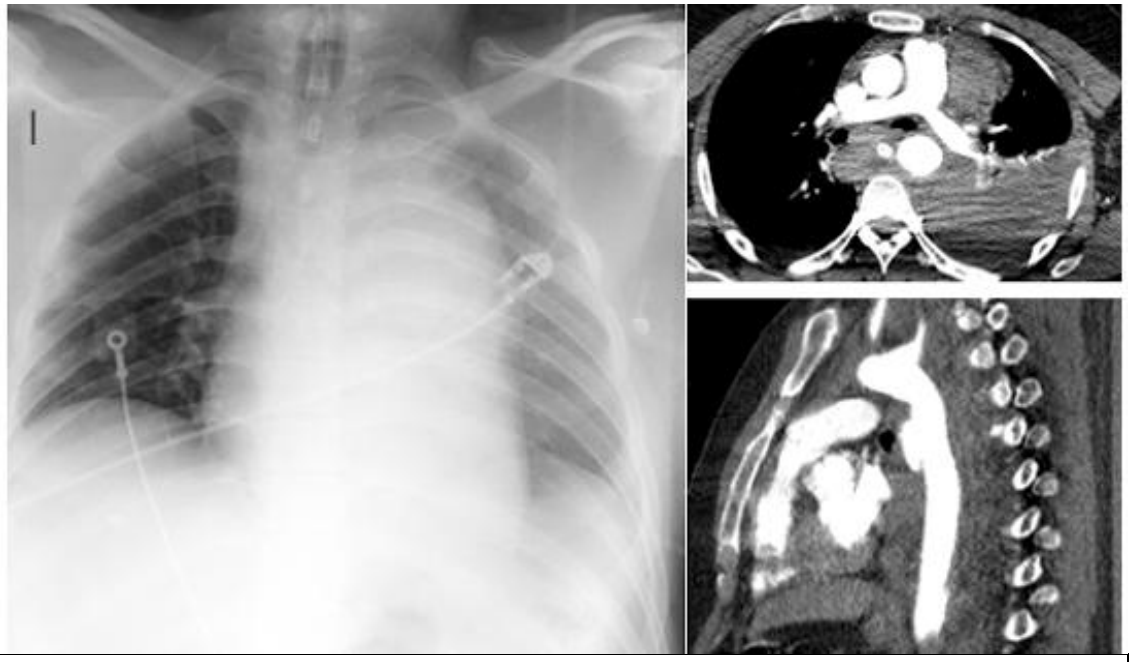

IMAGEN

3. **Relectura del caso.**

El paciente fue a quirófano donde se confirmó el diagnostico y se implanto una prótesis aórtica.

4. **Reflexión docente.**

La rotura traumática de la aorta torácica (RTAT) es mucho más frecuente que la rotura aórtica abdominal siendo la localización más frecuente la porción anteromedial del istmo aórtico (>90%). La radiografía simple de tórax puede orientarnos, pero el TC hoy día se ha convertido en el método de elección para evaluar al paciente politraumatizado, debido a la rapidez en su ejecución y a la realización de reconstrucciones multiplanares y volumétricas. Los signos directos son específicos de lesión vascular e incluyen irregularidad en el contorno externo de la pared aórtica por seudoaneurisma, irregularidad, colgajo o desgarro de la íntima, cambio abrupto en el calibre del vaso, opacidad marginal de la luz vascular de morfología polipoide por trombo, seudocoartación, hematoma intramural y disección traumática. Los signos indirectos son hematoma periaórtico o mediastinal, hemopericardio, hemomediastino o hemotórax.

5. Conclusión.

El trauma cerrado de tórax relacionado con accidentes automovilísticos es una de las principales causas de RTAT, debido a la desaceleración súbita producida por la colisión. La tomografía computarizada con multidetectores y las reconstrucciones multiplanares mejoran la exactitud diagnóstica en este tipo de lesiones.

Bibliografía

1-Acosta D, Abellá J, Holguín FJ, et al. Ruptura traumática de la aorta hallazgos radiológicos con TAC multidetector. Serie de casos. Rev Colomb Radiol. 2012; 23(1): 3425-31.

ACIERTOS Y ERRORES EN RADIOLOGIA DE URGENCIAS