ACIERTOS Y ERRORES EN RADIOLOGIA DE URGENCIAS

CASO Nº	144
Título	Ojo, ¡que se nos ha muerto! PCR en la sala del TC: reconozcamos lo signos clínicos**.**
Autores	ANGELS DOMINGO CASTELLÓ
Centro	HOSPITAL UNIVERSITARI JOAN XXIII

Desarrollo del Caso

1. **Contexto clínico que motiva la exploración o exploraciones de imagen.**

Presentamos el caso de un paciente inestable con sospecha de patología intrabdomina aguda, tras accidente de tráfico. Se realiza body TC.

2. Hallazgos iniciales de las pruebas de imagen y diagnóstico de presunción.

Se muestran imagen de hemiabdomen superior del paciente, que acude a la sala de T para realización de TC abdominal. Los hallazgos de TC muestran estancamiento de contraste e.v. en cámaras cardíacas derechas, venas pulmonares, venas hepáticas y VC parénquima hepático derecho y vena renal derecha, con formación de niveles.

IMAGEN

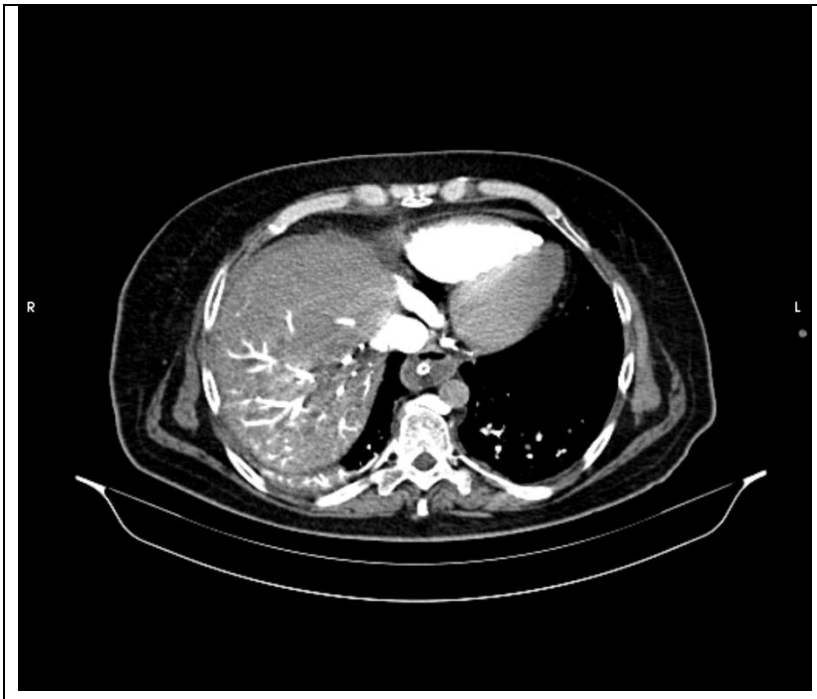

3. Relectura del caso.

La no visualización de contraste en el sistema arterial, unido al estancamiento de contraste en zonas declive de hemicuerpo derecho y reflujo al sistema venoso, debe ponernos alerta y sospechar en primer lugar que el paciente ha entrado en parad cardiorrespiratoria, tras la cual cosa debemos parar inmediatamente la exploración iniciar maniobras de reanimación.

4. Reflexión docente.

Si bien la parada cardiorrespiratoria en la sala de exploraciones del TC es un hecho poco frecuente, los hallazgos por imagen son muy característicos y es muy important reconocer los hallazgos por imagen para abortar la prueba e iniciar las maniobras d resucitación cardiopulmonar.

5. Conclusión.

ACIERTOS Y ERRORES EN RADIOLOGIA DE URGENCIAS

Los hallazgos en imagen de la parada cardiorrespiratoria, si bien infrecuentes, son mu características y el radiólogo debe reconocerlos inmediatamente.	
Bibliografía	*Ozbek S, (2013) Cardiac Arrest during Computed Tomograph Scanning: Imaging Findings. J Radiol Radiat Ther 1(3): 1018.*