ACIERTOS Y ERRORES EN RADIOLOGIA DE URGENCIAS

CASO Nº	012
Título	Mirar siempre antes y después de la zona problema.
Autores	Herrero Redondo,M; García Rodriguez,E.; Bonfill Garcin,M; Cugat Gimeno,I; Eugena Martínez,A; Oliva Martí,A
Centro	Hospital Verge de la Cinta, Tortosa

Desarrollo del Caso

1. **Contexto clínico que motiva la exploración o exploraciones de imagen.**

Mujer de 88 años con antecedentes personales de HTA, DM, cardiopatía isquémica diverticulitis y cólicos nefríticos.

Acude por dolor intenso en flanco izdo desde hace 2 días, febrícula, naúseas sin vómitos y estreñimiento habitual. En analítica leucocitosis.

Se realiza TC abdominopélvica simple .

2. **Hallazgos iniciales de las pruebas de imagen y diagnóstico de presunción.**

La TC muestra cambios inflamatorios en torno a un tramo de yeyuno distal en flanco izdo que presenta pared engrosada (A) y dos burbujas de gas extraluminal adyacentes (B).

Intensa calcificación aórtica y en arteria mesentérica superior y diverticulosis en sigma(C).

Se diagnostica de microperforación intestinal afectando a un tramo de yeyuno distal

de origen isquémico, como primera opción, o bien por cuerpo extraño no visible

como segunda posibilidad.

ACIERTOS Y ERRORES EN RADIOLOGIA DE URGENCIAS

IMAGEN

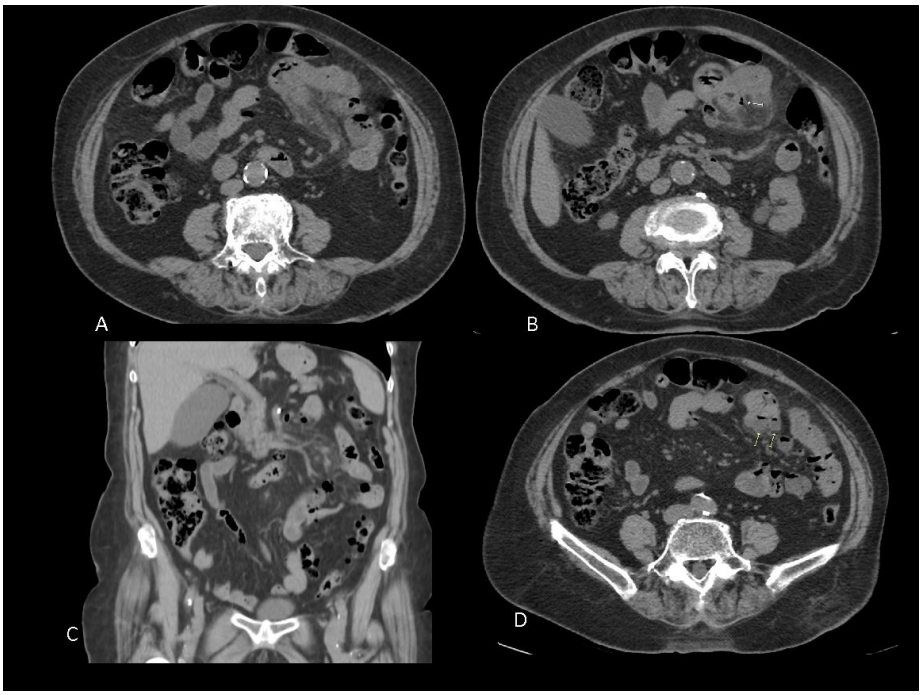

3. **Relectura del caso.**

En acto quirúrgico se encontró perforación de divertículo yeyunal.

Revisando las imágenes se ve dos divertículos yeyunales distales a la zona problema, no advertidos inicialmente (D).

4. **Reflexión docente.**

La causa más frecuente de perforación intestino delgado en paciente añoso es la isquemia. Sin embargo hay que considerar otras causas como cuerpo extraño, tumores, procesos inflamatorios y divertículos.

La diverticulosis yeyunal es una enfermedad relativamente rara, con una prevalencia de 0.06 a 2.3% en estudios radiológicos y hasta 8% en necropsias.

Se asocia a divertículos duodenales en 30% y colónicos hasta en 60%.

Permanecen asintomáticos en 60-80% de casos y causan síntomas o complicación entre 10-19%, siendo la diverticulitis la complicación más frecuente. Esta se presenta en 2.3% a 6.4% generalmente secundario a reacción inflamatoria aguda necrosante.

En nuestro caso la revisión de todo el intestino delgado habría dado un indicio de la posible causa de perforación.

5. **Conclusión.**

Ante perforación yeyunal hay que considerar todas las posibles causas, entre ellas las raras como los divertículos, siendo necesario no ceñirse únicamente a la zona problema, sino revisar todo el intestino delgado.

Bibliografía

1. Pedraza, N y Roa, A. Diverticulosis del yeyuno: complicaciones y y manejo: reporte de caso y revisión de la literatura.

Rev. colomb. cir. [Online]. 2010; 25: 48-55. 2. Woods, K. Williams, E. Melvin, W Sharp, K.

2. García, L. Otero, J. Santamaría, L y Pérez, A. Diverticulitis yeyunal.

Una causa poco frecuente de abdomen agudo. Cir Esp. 2005; 77: 357-8.